Arvelige øyesykdommer hos hos katt

INFORMASJON OM ØYESYKDOMMER SOM VURDERES SOM ARVELIG BETINGET. FOR NOEN SYKDOMMER ER DET PÅVIST EN SIKKER ARVELIG ÅRSAK, OG FOR NOEN SYKDOMMER ER DET GENET SOM FORÅRSAKER SYKDOMMEN FUNNET OG DET ER UTVIKLET EN GENTEST. NOEN AV SYKDOMMENE FOREKOMMER OFTERE HOS ENKELTE KATTERASER ENN HOS ANDRE, OG DET ANTAS AT ARV SPILLER EN ROLLE.

Ellen Bjerkås DVM PhD
Diplomate European College of Veterinary Ophthalmologists
Professor em., Norges veterinærhøgskole
2015

Innhold

Forord 3

Litt om øyets oppbygging og om de ulike strukturene i øyet 4

Mikroftalmi 5

Medfødt skjeling (esotropi - strabisme) 6

Agenesi av øyelokk 7

Dermoid 8

Entropion 9

Distichiasis 10

Fremfall av 3. øyelokkskjertel 11

Apokrine hidrocystomer 12

Persisterende pupillmembran 13

Katarakt 14

Linseluksasjon 15

Glaukom 16

Retinadegenerasjon 17

Stoffskiftesykdommer (storage diseases) 19

FORORD

Øyesykdommer som har arvelig bakgrunn kan være enten medfødte, eller de kan være sykdommer som utvikles senere i kattens liv. Med *medfødte* arvelig betingede øyesykdommer mener vi sykdommer og tilstander som skyldes misdannelser. Ofte kan man se hva som er feil allerede når kattungen åpner øynene. Men det skjer også at en feil er til stede fra fødselen, men at resultatet ikke viser seg før etter at det er gått en tid.

Ervervede arvelige øyesykdommer vil gi symptomer en eller annen gang i løpet av kattens liv, avhengig av hvilken sykdom som foreligger.

Det har i mange år vært vanlig å ”øyelyse” hunder som et ledd i avlsarbeidet for sunne raser. ”Øyelysing” er en rutineundersøkelse av dyrets øyne foretatt av en spesialutdannet veterinær. Veterinæren er autorisert av Den Norske Veterinærforening for å utføre dette arbeidet, og vil utstede en attest basert på de funnene som gjøres. Det øyelyses også noen katter, men dette er ikke satt i system. For katt finnes det ikke noen felles database for registrering av arvelige øyesykdommer tilsvarende Norsk Kennel Klubs register for hund. Derfor har man da også liten oversikt over arvelige øyesykdommer hos katt.

De alvorlige arvelige øyesykdommene er de som enten fører til kronisk smerte, er vanskelige å korrigere kirurgisk, eller de fører til tap av synet. Ut fra klinisk erfaring og vitenskapelige rapporter som er publisert, vet man at disse arvelige øyesykdommene bør være med i vurderingen når man velger ut katter for avl. Det finnes noen få unntak, men stort sett har betydningen av arvelige øyesykdommer i arbeid for sunne katteraser hittil vært lite vektlagt.

I denne oversikten er det beskrevet arvelige øyesykdommer hos katt. Både sykdommer hvor genet som forårsaker sykdommen er kjent, men også øyesykdommer hvor det ikke er identifisert en gendefekt, men hvor det antas at arv spiller en vesentlig rolle.

LITT OM ØYETS OPPBYGGING OG OM DE ULIKE STRUKTURENE I ØYET

Øvre og nedre øyelokk omgir øynene. I tillegg har katt i øyekroken inn mot nesen et 3.øyelokk (blinkhinnen). En brusk inni blinkhinnen holder den i fasong. Ved basis av blinkhinnen ligger en tårekjertel.

Når man ser øyeeplet forfra, ser man ytterst en klar hornhinne. Gjennom hornhinnen kan man se inn i øyet. Der ser man regnbuehinnen som kan ha varierende grad av pigmentering, fra å være blå til å være gulbrun. Ofte ser man at fargen på regnbuehinnen følger fargen på pelsen, men ikke alltid.

I midten av regnbuehinnen er det et spalteformet hull, pupillåpningen. Åpningen gjør at lyset kan komme inn gjennom linsen og glasslegemet som ligger bakenfor, og helt bak i øyet hvor den treffer netthinnen. De ulike strukturene inne i øyet er omgitt av væske som holder øyet i fasong og som gir næring til strukturene.

Regnbuehinnen reagerer på lys, og pupillen blir liten når lyset er sterkt. For å kunne se inn i øyet må man derfor gi øyedråper som gjør at pupillen blir stående i åpen stilling. Slik får man god oversikt over de strukturene som ligger bak regnbuehinnen.

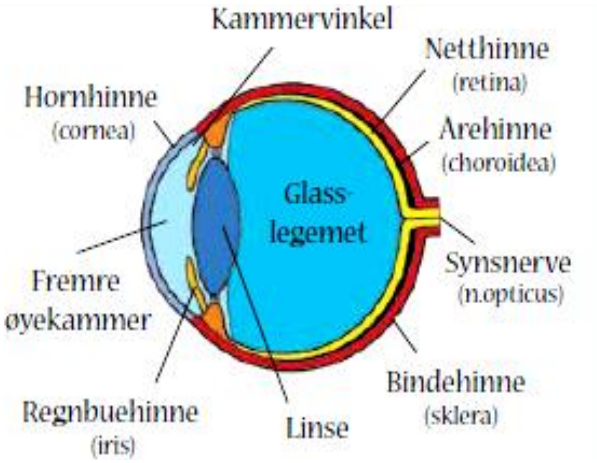

MIKROFTALMI

Mikroftalmi vil si at øyet er unormalt utviklet og mindre enn normalt. Misdannelsen kan ses som et tilfeldig funn hos katter av aller raser, men man mistenker i mange tilfeller at det kan være en familiær disposisjon slik som hos andre dyrearter.

Kattunge med mikroftalmi i det høyre øyet som er tydelig mindre enn det venstre

Det kan være at øyet bare er mindre enn normalt, og at katten har tilnærmet normalt syn på øyet. Men oftest er det slik at det samtidig med at selve øyet er for lite, også er andre misdannelser i øyet. Dette kan være uklarhet i linsen (katarakt) eller misdannelser i netthinnen. Disse misdannelsene gjør at synet blir sterkt nedsatt, eller at øyet er blindt.

Moderat mikroftalmi blir ofte oversett, spesielt hvis begge øynene er mindre enn normalt. Det finnes naturlig nok ingen behandling av de misdannende øyeeplene. Men hvis øyelokkene er for lange i forhold til øyeeplets størrelse og ruller innover, bør de opereres slik at hår fra utsiden av øyelokkene ikke ligger inn mot hornhinnen og forårsaker betennelse, sår og kroniske smerter.

Avlsanbefaling:
Katter med mikroftalmi bør ikke brukes i avl

MEDFØDT SKJELING (ESOTROPI - STRABISME)

Esotropi, betyr skjeling inn mot nesen. Først og fremst ses slik skjeling hos siameser og hellig birma, hvor dette er relativt vanlig. Men tilstanden ses også hos katter av andre raser med samme bleke fargetype, som for eksempel ragdoll. Skjeling kan også forekomme hos huskatter som har forfedre/-mødre av disse rasene. Samtidig med skjelingen har katten ofte nystagmus, som er raske øyebevegelser fra side til side. Nystagmus ser man oftest når katten konsentrerer seg om et objekt rett foran seg, for eksempel når den skal spise.

Siameserkatt med medial strabisme (esotropi)

Årsaken til skjelingen er en misdannelse som gjør at fibrene i synsnervene som går fra øynene til hjernen ikke er normalt utviklet. Dette fører til at synet i det området som ligger foran nesen blir redusert. Man regner med at skjelingen og øyebevegelsene er et forsøk på å korrigere synsforstyrrelsen.

Misdannelsen er koblet til genene for pelsfarge. Pigment (melanin) er nødvendig for at nervefibrene skal utvikles normalt, og katter som har denne misdannelsen har mindre pigment enn katter av andre raser. Det antas at misdannelsen skyldes flere gener.

Avlsanbefaling:
Siden tilstanden er relativt utbredt, er det vanskelig å legge avlsrestriksjoner på affiserte katter. De bør imidlertid ellers være gode representanter for sin rase hvis de skal brukes i avl

AGENESI AV ØYELOKK

Øyelokksagenesi (genese = dannelse, agenese er det motsatte) av øyelokk vil si at en del av øyelokkene, vanligvis den ytterste delen av de øvre øyelokkene, ikke er utviklet. Hvis misdannelsen bare angår en liten del av øyelokket, vil det gi lite symptomer og kan være vanskelig å oppdage.

Større misdannelser fører til at katten ikke kan lukke øynene. Når øyelokkene ikke beskytter øyene, tørker den tynne tårefilmen ut, og hornhinnene tørker også. Dette fører til konstant irritasjon i hornhinnene og kroniske smerter i øynene. Etter hvert vokser det inn blodkar i hornhinnene, det kan dannes sår, og det blir etter hvert også nedslag av brunt pigment, noe som fører til at katten mister synet.

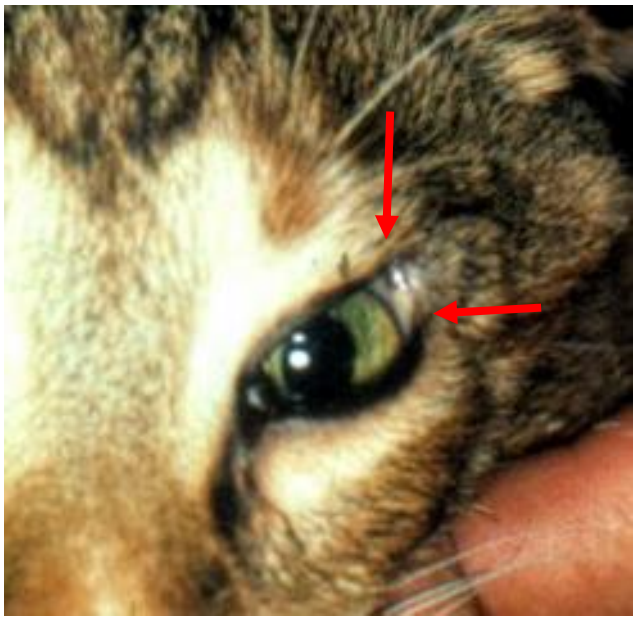

Øyelokksagenesi. Katten mangler den ytterste delen av øyelokket i området avgrenset med piler

Det er mulig til en viss grad å korrigere øyelokksagenesi ved operasjon, men den manglende kanten på øyelokket er vanskelig å erstatte uten med onfattende kirurgi.

Det er angitt hyppigere forekomst av øyelokksagenesi hos perser og burmeser enn hos andre raser.

Avlsanbefaling:
Katter med øyelokksagenesi bør ikke brukes i avl.

DERMOID

Dermoid er betegnelsen på en bit med hud som sitter i hornhinnen eller like i nærheten, hvor det normalt ikke skal være hud. Dette er en misdannelse som skyldes feil i utviklingen av vevsceller som har samme opprinnelse i fosterstadiet. Resultatet er at der det skal være klar hornhinne, eller i området like ved siden av hornhinnen, er det i stedet et område med hud og hår. Dette kan ses bare på det ene øyet, men ofte vil misdannelsen være til stede i begge øyne.

Små dermoider kan være vanskelige å oppdage hos helt små kattunger, men etter hvert vil det som regel vokse hår på misdannelsen, og den blir mer synlig. Av og til kan dermoider være store og dekke mye av hornhinnen. Det kan også forekomme samtidig misdannelse av øyelokkene.

Dermoid kan ses hos katter av alle raser, men det er en viss overrepresentasjon hos burmeser

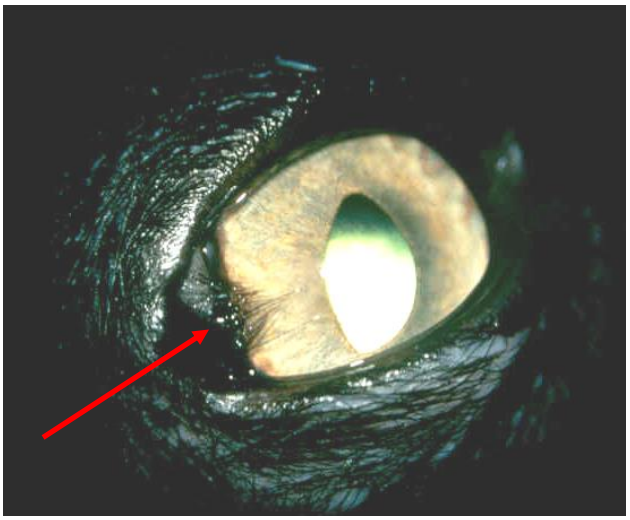

Høyre øye hos en burmeser med dermoid i ytterkanten av hornhinnen (pil)

Avlsanbefaling:
Katter med små dermoid kan brukes i avl hvis de ellers er friske og gode representanter for rasen. Katter med store dermoid som angår hornhinnen eller øyelokkene bør ikke brukes i avl

ENTROPION

Entropion er betegnelse på øyelokk som er unormalt utformet. Som oftest angår misdannelsen begge øyne hos katt. Øyelokket ruller innover slik at pelsen gnir mot hornhinnen. Dette gjør vondt, og katten vil holde øynene delvis lukket. I tillegg til vedvarende smerter kan entropion også føre til at det utvikles sår i hornhinnen. Som oftest er det nedre øyelokk som er problematisk.

Entropion med innrulling av hele det nedre øyelokket. Hårene fra utsiden ligger inn på hornhinnen og skaper irritasjon

Symptomer på entropion ses oftest fra katten er helt ung. Men av og til ser vi at entropion ikke forårsaker symptomer før etter at katten er utvokst. I slike tilfeller er ofte entropion utløst av at katten har hatt en smertefull øyelidelse av annen årsak og har knepet med øynene en tid.

Katter med kort nese, som perser, har ofte entropion med innrulling av øyelokkene i området nærmest nesen

Ved å operere øyelokkene kan entropion korrigeres.
Katter med kort nese (brakycefale katter), som perser, har ofte entropion i øyelokkene i området inn mot nesen. For øvrig er rasedisposisjon for entropion angitt for maine coon katt og bengalkatt.

Avlsanbefaling:
Katter med entropion bør ikke brukes i avl. Unntak er brakycefale katter med entropion i indre øyekrok som kan brukes hvis de ellers er friske og gode representanter for sin rase.

DISTICHIASIS

Distichiasis er hår som vokser ut gjennom kanten på øyelokkene og berører hornhinnen når katten blunker. Dette fører til stadig irritasjon av øynene. Hos en katt med distichiasis sitter som regel de feilstilte hårene i de øvre øyelokkene. Katter med distichiasis viser tegn på kronisk irritasjon i øynene, det renner fra øynene, og katten holder ofte øynene halvt lukket.

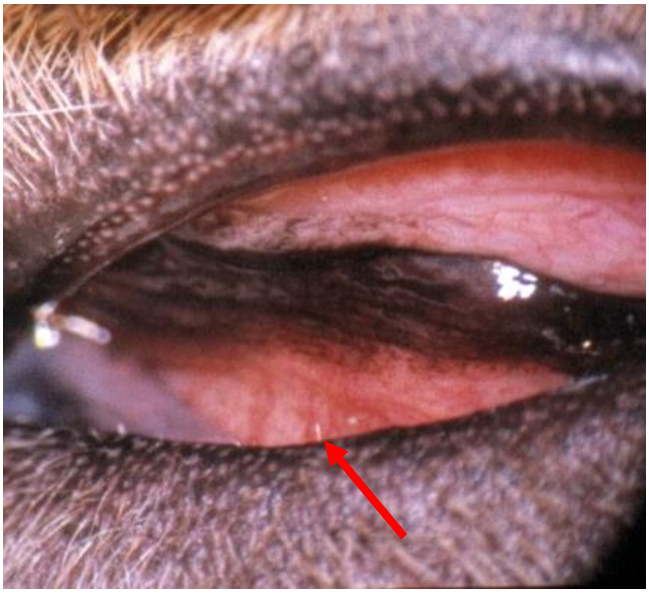

Distichiasis i det nedre øyelokket (pil)

De feilstilte hårene kan fjernes kirurgisk, men ofte vil det være noe gjenvekst.

Distichiasis er ikke så vanlig hos katt som hos hund, men det forekommer hos katter av alle raser. Hellig birma ser ut til å ha mer distichiasis enn katter av andre raser.

Avlsanbefaling:
Katter med uttalt distichiasis bør ikke brukes i avl.

FREMFALL AV 3. ØYELOKKSKJERTEL

Det tredje øyelokket, blinkhinnen, ligger inne i øyekroken. Som regel er det ikke synlig hos katt, annet enn hvis katten er syk eller det foreligger en infeksjon i øyene. Da kan man se blinkhinnen som en rosa trekant i vinkelen inn mot nesen.

Ved basis av det tredje øyelokket ligger det en tårekjertel. Denne er normalt ikke synlig, men av og til kan man se at den kommer til syne over kanten fra innsiden av det tredje øyelokket. Årsaken er hevelse i strukturene rundt øyet, og at vevet derfor blir mer strukket enn normalt.

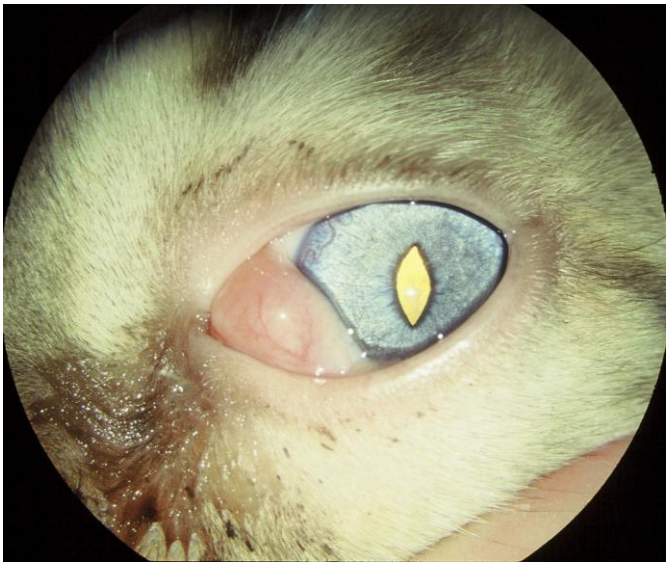

Bengalkatt med fremfall av 3. øyelokkskjertel i øyekroken ved venstre øye

Fremfall av 3. øyelokkskjertel kalles også ”cherry eye” fordi kjertelen ser ut som et lite, rødt kirsebær.

Tilstanden ses oftere hos burmeser enn hos katter av andre raser. Av og til ser man samtidig med at kjertelen er kommet til syne at brusken inne i det tredje øyelokket er misdannet, slik at hele øyelokket blir bøyd utover. For å legge kjertelen tilbake på plass, må katten opereres. Hvis brusken i det tredje øyelokket er misdannet, korrigeres denne samtidig.

Avlsanbefaling:
Katter som er operert for fremfall av 3. øyelokkskjertel kan brukes i avl hvis de ellers er gode representanter for rasen

APOKRINE HIDROCYSTOMER

Langs øyelokkene hos katt sitter en rekke små kjertler som produserer en svettelignende substans. Normalt er disse kjertlene så små at de knapt er synlige. Av og til skjer det en forandring i disse kjertlene, som kalles Moll-kjertler, slik at de ikke tømmes normalt. Etter hvert får de tilstoppede kjertlene en svulstlignende karakter.

De tilstoppede og svulne kjertlene kalles apokrine hidrocystomer. Disse apokrine hidrocystomene sitter på øyelokkene. De varierer i antall og i størrelse fra knapt synlige til store kuler med en diameter på opptil én centimeter. Ofte er de mørkpigmenterte.

Det ser ikke ut til at katten er sjenert av noen få, små kuler i øyelokkene. Men større forandringer vil medføre at katten viser symptomer med irritasjon i øynene. Av og til sprekker de apokrine hidrocystomene og tømmer seg spontant, og det kan oppstå betennelser i hidrocystomene. Apokrine hidrocystomer kan være vanskelige å behandle, og kan kreve gjentatte kirurgi.

Apokrine hidrocystomer hos en 8-år gammel perserkatt. Langs øyelokkene og i øyekroken inn mot nesen er det flere mørke hevelser

Apokrine hidrocystomer ses hos middelaldrende katter. Det er en klar rasedisposisjon, idet tilstanden først og fremst ses hos perser og colourpoint.

Avlsanbefaling:
Katter med apokrine hidrocystomer bør ikke brukes i avl

PERSISTERENDE PUPILLMEMBRAN

Men øynene utvikles hos fosteret ligger det et nettverk av blodkar, en pupillmembran, mellom regnbuehinnen og hornhinnen og dekket pupillåpningen. Dette nettet av tynne blodkar skal normalt være forsvunnet i forbindelse med at kattungen åpner øynene, slik at lys kan passere uhindret og kattungen kan se.

Men av og til blir det igjen rester av disse blodkarene. Det kan være alt fra tynne brune strenger foran i øyet, mellom hornhinnen og regnbuehinnen, til store misdannelser med mye rester av blodkar. Dette kalles persisterende pupillmembran (PPM). Små, tynne PPM-strenger er ganske vanlige hos alle dyr og affiserer ikke dyret i det hele tatt. Men større misdannelser med tykke strenger vil føre til at synet blir redusert. Strengene kan feste seg til innsiden av hornhinnen eller foran på linsen, og det dannes tette, hvite flekker i de områdene hvor strengene er festet. Store persisterende pupillmembraner kan også gjøre at pupillåpningen blir unormal (bilde).

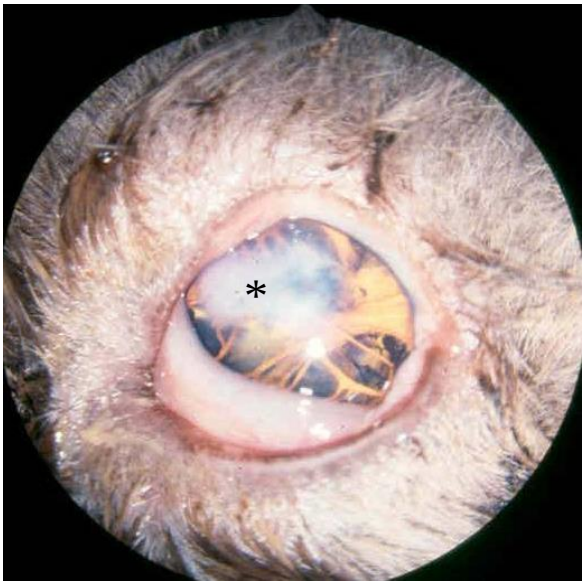

Persisterende pupillmembran i uttalt grad. Det er vanskelig å se noen normal struktur i regnbuehinnen, og man kan ikke se noen normal spalteformet pupill. Det hvite partiet foran på øyet (merket med *) er uklarhet i hornhinnen som skyldes at det går strenger mellom regnbuehinnen og hornhinnen

Avlsanbefaling: Katter med uttalt grad av persisterende pupillmembran som påvirker synet bør ikke brukes i avl

KATARAKT

Ordet **katarakt** kommer fra det greske *kataurakt*os som betyr foss eller vannfall. En annen betegnelse er «grå stær» som kommer av det tyske ordet «starr» (= stiv). Katarakt defineres som enhver uklarhet i øyets linse, uansett årsak. Katarakt ses relativt ofte hos katt. Men hos katt er det aller vanligste at kataraktforandringene ikke er arvelig betinget, men skyldes andre forutgående sykdommer i øynene (såkalt sekundær katarakt).

Katarakt som regnes å være arvelig betinget ses imidlertid også hos katt. Antatt arvelig katarakt med tidlig utvikling har vært rapportert hos hellig birma, samt hos britisk korthår. Katarakt med litt senere utvikling har også vært sett hos birma.

Medfødt, antatt arvelig katarakt ble i 2015 beskrevet fra Frankrike hos bengalkatt. Forandringene satt i hovedsak i kjernen av linsen, som er linsens eldste del. Hos Russian blue er det fra Sverige (2015) beskrevet antatt arvelig katarakt. Forandringene kunne sitte bak linsekjernene som en liten trekantet fortetning uten betydning for kattens synevne, men det ble også hos noen katter funnet mer utbredte linseforandringer som medførte redusert syn.

Det finnes i dag (2015) ikke gentester for katarakt hos katt.

Katarakt i begge øyne hos en kattunge. Begge linsene er grå og dekker over den vanlige gulgrønne refleksen i øynene.

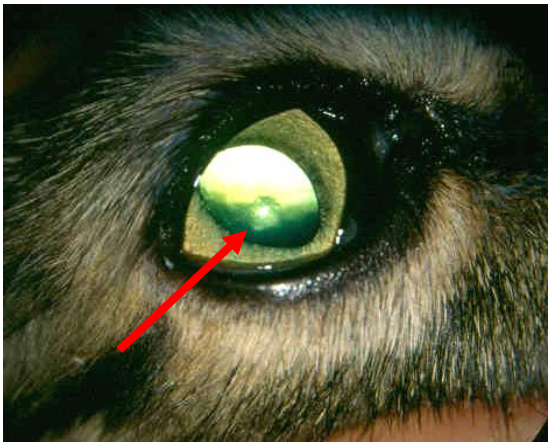

Liten katarakt (pil) i linsen hos en abyssinerkatt

Fordi det ikke foretas systematisk øyeundersøkelse (”øyelysing”) av katter har man ingen oversikt over utbredelse av arvelig katarakt. Hvis det imidlertid påvises katarakt som anses å være arvelig, bør foreldre og kullsøsken også undersøkes med hensyn på tilsvarende lidelse.

Avlsanbefaling:
Katter med katarakt som anses å være arvelig betinget bør ikke brukes i avl

LINSELUKSASJON

Med begrepet **linseluksasjon** betegnes en forskyvning av linsen fra dens opprinnelige plassering i øyet. Normalt ligger linsen like bak regnbuehinnen og holdes på plass ved at den er festet i kanten hele veien rundt med tynne tråder som strekker seg fra linsekanten ut til veggen av øyet.

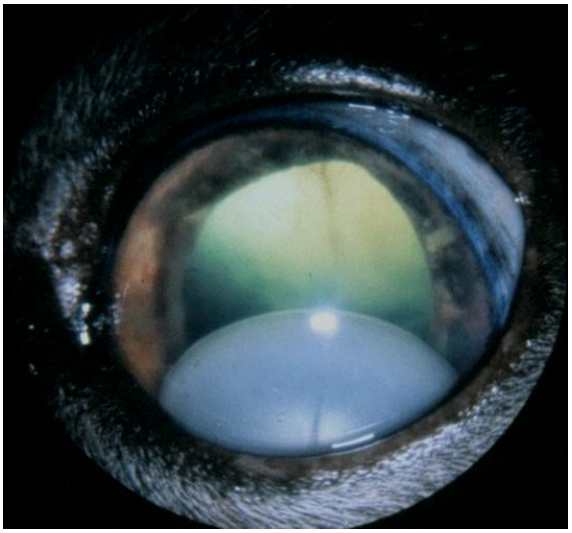

Linseluksasjon hos en katt. Linsen ligger som en grå kule nede i øyet foran regnbuehinnen. Linsen er ugjennomsiktig på grunn av katarakt

Som hos hund viser symptomene seg hos middelaldrende dyr, i alderen 7-9 år. Primær linseluksasjon er forårsaket av at de tynne trådene som holder linsen på plass har en medfødt defekt som gjør at de gradvis svekkes. Til slutt brister de, og linsen begynner å forandre stilling i øyet.

Ved total luksasjon kan linsen enten forskyves bakover og bli liggende bak i øyet, fremover og bli liggende foran i øyet mellom hornhinnen og regnbuehinnen (bilde), eller den kan bli sittende fast i pupillåpningen. Det utvikles ofte katarakt i lukserte linser.

Hos katt skyldes langt de fleste tilfellene av linseluksasjon at det er en annen sykdom i øyet som gjør at linsen løsner.

Arvelig primær linseluksasjon, der ingen bakenforliggende øyesykdom kan identifiseres, er beskrevet hos katt, og det kan se ut som om siameser er spesielt disponert for dette.

Avlsanbefaling:
Katter med primær linseluksasjon bør ikke brukes i avl

GLAUKOM

Glaukom (”grønn stær”) er en øyesykdom som skyldes at væsketrykket inne i øyet blir høyere enn normalt. Normalt skal det være en balanse mellom væsken som produseres i øyet og væsken som renner ut igjen. Væsken forlater øyet i avløpsvinkelen mellom hornhinne og regnbuehinne (iridocornealvinkelen).

Glaukom hos katt kan ha flere årsaker. Det aller vanligste er at glaukom utvikles som følge av en annen sykdom i øyet. Men vi ser også at en katt kan ha glaukom uten at det ligger annen sykdom til grunn. Dette kalles *primært glaukom*. Katter med denne typen glaukom har dårligere avløp av væske fra øyet enn normale katter. Med stadig tilførsel av ny væske vil det føre til at væsketrykket inne i øyet stiger.

Glaukom er en smertefull og alvorlig øyesykdom. Dessverre er det hos katt ikke så god effekt av behandling, og det økte trykket fører til skader på synsnerven og netthinnen slik at katten etter hvert blir blind. Symptomene kommer langsomt, derfor blir sykdommen ofte ikke oppdaget før det er blitt varige skader i øyet. Arvelig glaukom er en sykdom som affiserer begge øyne, men det behøver ikke skje trykkstigning i begge øynene samtidig.

Primært glaukom kan være medfødt, eller det kan utvikles senere i livet, hos middelaldrende katter. En spesiell type glaukom hos katt skyldes at væsken inne i øyet tar enn annen vei enn ut gjennom pupillåpningen og gjennom vanlig avløp. Denne typen glaukom kalles ”aqueous humor misdirection”. Det er foreløpig ikke vist noen rasedisposisjon for denne spesielle typen glaukom.

Tidlig form av arvelig glaukom har vært kjent hos siameser i mange år. Hos unge dyr er veggen i øyet ganske elastisk, og øyene hos katter med tidlig eller medfødt glaukom kan bli svært store. Sykdomsgenet som forårsaker denne formen for glaukom er nå identifisert.

En senere form av arvelig glaukom er også beskrevet hos siameser, samt hos burmeser og perser.

Avlsanbefaling:
Katter med primært glaukom bør ikke brukes i avl

RETINADEGENERASJON

Progressiv retinal atrofi (PRA) er betegnelsen på en gruppe arvelige netthinnesykdommer som gradvis fører til at netthinnen ødelegges og katten blir blind. En annen betegnelse er arvelig retinadegenerasjon.

I netthinnen finnes det to typer synsceller. *Stavene* er viktige for at katten skal kunne se når det er dårlig lys, mens *tappene* virker om dagen og gir det fargesynet katten har.

Ved netthinnedegenerasjoner som utvikles hos voksne katter, er det stavene som ødelegges først. Derfor blir kattene først nattblinde. Man kan merke at katten vegrer seg for å gå ut etter at det er blitt mørkt. Gradvis vil også tappene ødelegges. Derved forsvinner også synet i daglys, og katten blir blind. Begge øynene angripes samtidig og som regel i samme grad. Sykdommen utvikles over tid og er ikke smertefull. Det kan gå fra ett til flere år fra man merker de første symptomene på nedsatt mørkesyn til katten er helt blind.

Katter som gradvis mister synet kan være veldig flinke til å orientere seg i kjente omgivelser, derfor merker ofte ikke eieren at det er noe i veien med kattens syn før det skjer en endring i disse omgivelsene. I motsetning til det som skjer hos hund, får ikke katter med netthinnedegenerasjon katarakt (grå stær).

Ved tidlige former for netthinnedegenerasjon kan funksjonen i både staver og tapper forsvinne samtidig, og katten mister både dag-og nattsynet på en gang.

PRA-sykdommene, det vil si de arvelige netthinnesykdommene, er forårsaket av flere ulike gendefekter hos katt. Den best kjente defekten er den som for ca 25 år siden først ble beskrevet hos abyssiner og somali (langhåret abyssiner) såkalt retinal degenerasjon hos abyssinerkatt (rdAc). Nedarvingen er autosomalt recessivt, det vil si at sykdomsgenet må komme fra begge foreldredyrene, og at både hann- og hunnkatter kan bli syke. Defektgenet har betegnelsen CEP290 (centrosomal protein gene 290), og det er utviklet en gentest for sykdommen.

Man har i mange år mistenkt at også siameserkatt kan ha en tilsvarende netthinnesykdom, og det er nå vist at rdAc-genet også finnes og gir netthinnesykdom hos siamesere og beslektede raser, som colorpoint korthår, orientalsk korthår, balineser, javaneser og ocicat. Hos både abyssiner og siameser er det en relativt høy forekomst av friske anleggsbærere. Dette vil si at genet for sykdom er vidt spredd i kattepopulasjonen.

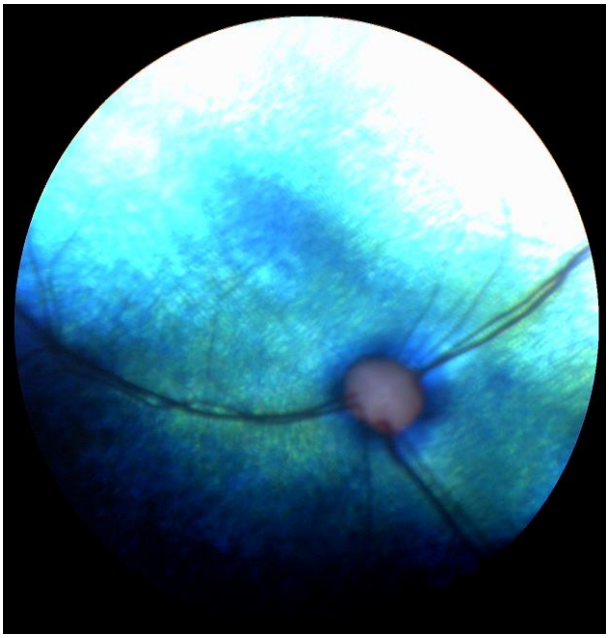

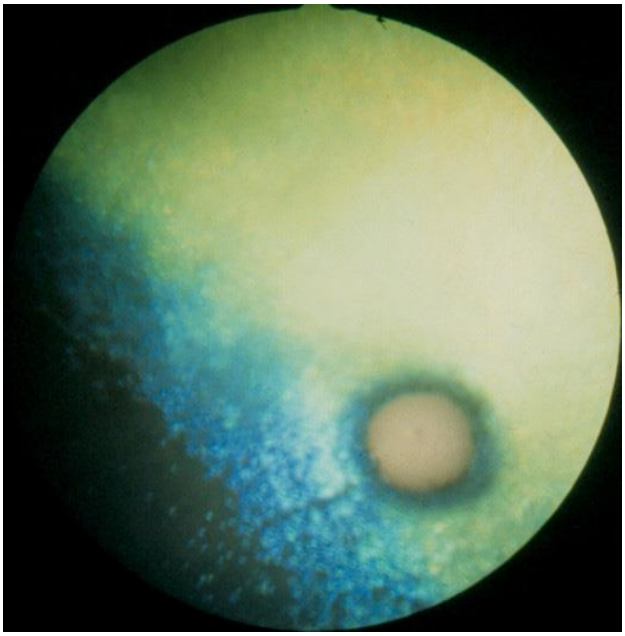

Bildet til venstre viser en normal netthinne hos en katt. Til høyre en katt med retinadegenerasjon. Alle blodkarene i retina er forsvunnet. Katten er blind

En tidlig from for PRA med autosomal recessiv nedarving er beskrevet hos perserkatt, og har vært kjent i mange år. Det ser ut til at sykdommen er spredt i mange slektslinjer. Symptomene utvikles tidligere enn ved rdAc og katten kan være blind allerede i fire-måneders alder. Hos perserkatter med denne formen for netthinnesykdom utvikles ikke netthinnen som normalt, og ved tidlig alder vil synscellene begynne å degenerere. Sykdomsgenet er ennå ikke identifisert, men det er vist at netthinnedegenerasjonen hos perser ikke skyldes CEP290-genet.

Hos bengalkatt finnes også en tidlig form for retinadegenerasjon som er autosomalt recessivt nedarvet. Defektgenet er foreløpig ikke kjent.

Hos abyssiner er det også beskrevet en form for tidlig PRA, en stav-tappdysplasi, med betegnelsen Rdy (retinal dystrofi). Sykdommen er dominant nedarvet og skyldes en defekt i et gen som har betegnelsen CRX-gen. Katter med sykdommen har dårlig syn fra øynene åpnes, de har skjelvinger i øyene (nystagmus) og blir blinde i løpet av det første leveåret. Denne formen for netthinnedegenerasjon er sjelden, den formen som ses langt oftest hos abyssiner er rdAc (CEP290 – se ovenfor).

Avlsanbefaling:
Før katten settes i avl tilrås gentesting av katt av raser hvor rdAc forårsaket av defekt i CEP290 -genet er påvist.
Katter med retinadegenerasjon bør ikke brukes i avl. For sykdomsformer hvor det ikke er utviklet en gentest, anbefales også at foreldre og kullsøsken til syke dyr ikke brukes i avl.

STOFFSKIFTESYKDOMMER (STORAGE DISEASES)

Katter kan ha flere arvelige stoffskiftesykdommer, såkalte *lysosomal storage diseases*. Disse sykdommene er ofte autosomalt recessivt nedarvet, det vil si at sykdomsanlegg må komme fra begge foreldrene, og at både hann- og hunnkatter kan bli syke. Sykdommene er karakterisert av at avfallsprodukter fra cellestoffskiftet klumper seg i celler i kroppen. Noen av disse sykdommene vil også gi symptomer fra øynene.

Sykdommene har forskjellig betegnelse ut fra hvilken defekt som foreligger. Eksempler på lysosomal storage diseases er:

Korat: GM-1 Gangliosidose som forårsaker flekkvis netthinnedegenerasjon

Norsk skogkatt: Type IV glycogen storage enzyme disease

Siameser: Mukopolysakkaridose VI: Sykdommen er forårsaket av flere gendefekter, av disse er L476P, D520N identifisert. Affiserte katter utvikler alvorlige forandringer i mange deler av kroppen, katten blir flatere enn normalt i fjeset, og hornhinnene blir uklare. Det utvikles etter hvert netthinnedegenerasjon, og kattene blir blinde

Perser: Chediak-Higashi syndrom er beskrevet som en autosomalt recessivt nedarvet sykdom hos perser. Affiserte katter har gule øyne og røkgrå pelsfarge. Sykdommen forårsaker nedsatt immunforsvar og unormale forhold i blodet med blant annet forlenget blødningstid. I øynene ser man forandringer i linsene, katarakt. Man ser også gradvis forandringer i bakre del av øynene ved at det reflekterende cellelaget som ligger bak netthinnene gradvis forsvinner, og ved en gradvis ødeleggelse av retinas pigmentepitelceller som er viktige for normal funksjon i netthinnen. Chediak-Higashi syndrom er beskrevet hos flere dyrearter med blek pelsfarge, blant annet hos blårev hvor sykdommen har vært kjent som Aleutian disease.

Avlsanbefaling:
Katter med stoffskiftesykdommene nevnt ovenfor bør ikke brukes i avl